MedikCase

Система самостоятельной подготовки к аккредитации

ТОЛЬКО ДЛЯ ЛИЧНОГО ИСПОЛЬЗОВАНИЯ

Дерматовенерология

Высшее образование | DOCX · PDF | Задач: 1 | Вопросов: 12

Сформировано: 21.11.2026, 03:06 МСК

ВАЖНАЯ ИНФОРМАЦИЯ ПЕРЕД НАЧАЛОМ

1 Материалы предназначены для одного покупателя

Используйте файлы только для личной подготовки. Не передавайте их третьим лицам, не публикуйте, не размещайте в открытом доступе и не перепродавайте полностью или частично.

2 Источник материалов - ФМЗА

Вопросы и ситуационные задачи получены только из опубликованных материалов Методического центра аккредитации специалистов.

Официальный сайт fmza.ru ›

3 Ответы можно проверить самостоятельно

Используйте комплект при прохождении репетиционного экзамена и убедитесь, что выбранные ответы совпадают с результатом официальной системы.

Открыть репетиционный экзамен ›

4 Состав материалов может обновляться

ФМЗА может изменять формулировки, порядок и состав заданий. Перед подготовкой используйте актуальную версию комплекта и сверяйтесь с официальным источником.

Важно: MedikCase систематизирует материалы ФМЗА для самостоятельной подготовки, не изменяя смысл вопросов и ответов. Актуальность комплекта можно проверить в официальном репетиционном экзамене.

Сайт, обновления и поддержка

- **medikcase.ru**
- Telegram: @medikcase
- **support@medikcase.ru**

Сайт

Telegram

Ситуационная задача 0001

12 вопросов · Дерматовенерология · Высшее образование

1. УСЛОВИЕ СИТУАЦИОННОЙ ЗАДАЧИ

1.1. Ситуация

Девушка 25 лет обратилась на прием дерматовенеролога.

1.2. Жалобы

На появление высыпаний на коже туловища, задней поверхности шеи и верхних конечностей, сопровождающиеся интенсивным зудом.

1.3. Анамнез заболевания

Считает себя больной с 7 лет, когда впервые после употребления в пищу 250 мл цельного коровьего молока появились эритематозно-везикулёзные высыпания на коже щёк, эритематозно-папулёзные на коже туловища и конечностей. Обращалась к дерматологу. Назначались антигистаминные препараты и топические глюкокортикостероиды – с временным положительным эффектом. Кратность обострений заболевания составляла 1 раз в 2-3 года, преимущественно в зимне-осеннее время.

Следует отметить, что больная периодически применяла топические глюкокортикостероиды – с временным положительным эффектом. Три недели назад больная отмечала периодическое появление новых очагов лихенификации в области сгибательной поверхности локтевых суставов, задней поверхности шеи и туловища, сопровождавшихся интенсивным зудом. Самостоятельно применяла увлажняющие кремы и мази с глюкокортикостероидами – с незначительным положительным эффектом.

Настоящее обострение возникло неделю назад, когда после перенесенной острой респираторной вирусной инфекции (ОРВИ) отметила появление эритемы, шелушения на коже туловища и верхних конечностей, а позже – распространенных везикулезных элементов, сопровождавшихся интенсивным зудом и повышением температуры до 38.1^0С, в связи с чем обратилась к дерматологу для уточнения диагноза и дальнейшей тактики ведения.

1.4. Анамнез жизни

- Хронический ринит (ремиссия).
- Не курит.
- Профессиональных вредностей не имеет.
- Аллергическая реакция на клиндамицин в виде высыпаний и зуда.

1.5. Объективный статус

Состояние удовлетворительное. Вес 56 кг, рост 170 см. Температура тела 38.1^0С.

Поражение кожи островоспалительного характера. Высыпания локализуются на коже задней поверхности шеи, туловища, тыльной поверхности кистей, сгибательной поверхности локтевых суставов, предплечий, плеч и представлены лихенифицированными очагами поражения, ярко-розового цвета, с резкими границами, плоской формы, неправильных очертаний и множественными мелкими

сгруппированными везикулезными элементами с пупковидным вдавлением в центре, распространенными пустулами, шелушением и экскориациями на поверхности. Субъективно: беспокоит интенсивный зуд. SCORAD=30.



Объективный статус

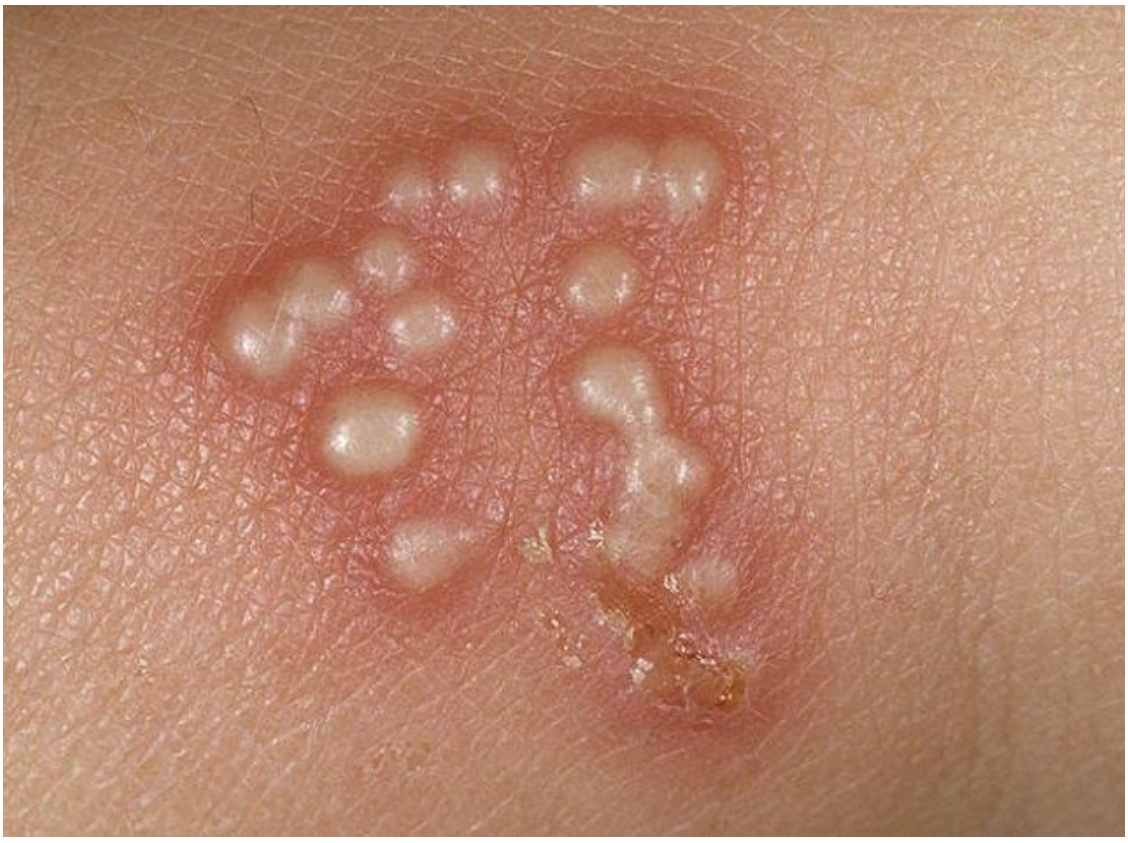

Объективный статус

1. План обследования

Вопрос 1

Для подтверждения диагноза необходимо исследовать уровень

1. ТТГ
2. **общего IgE**
3. прямого билирубина
4. холестерина

Правильный ответ:
2 - общего IgE

ОБОСНОВАНИЕ

Одним из главных лабораторных исследований относят определение уровня общего IgE. Аллергены вызывают острые IgE-опосредованные тучно-клеточно зависимые обострения заболевания

Клинические рекомендации Минздрава России. Атопический дерматит, 2024 г. (1)

3. Результаты обследования

3.1. Общий IgE

Показатель	Результат	Норма	Единицы
Общий IgE	150	0-100	Ед/мл

3.2. ТТГ

Показатель	Результат	Норма	Единицы
ТТГ	0.9	0.4-4.0	мЕд/л

Вопрос 2

Для подтверждения диагноза необходимо дополнительно исследовать

1. патогистологическое исследование биоптата везикулезных очагов
2. **специфический IgE к пищевым аллергенам**
3. содержание IgA-антител к эндомизию крови
4. содержание IgA-антител к тканевой трансглютаминазе в крови

Правильный ответ:
2 - специфический IgE к пищевым аллергенам

ОБОСНОВАНИЕ

У больной наблюдалась сенсибилизация к коровьему молоку, что говорит о необходимости исследования специфического IgE к пищевому аллергену. При данном заболевании необходимо исследовать уровень IgE к различным аллергенам (пищевым, бытовым, антигенам растительного, животного,

химического происхождения)

Клинические рекомендации Минздрава России. Атопический дерматит, 2024 г. (1)

5. Результаты обследования

5.1. Специфический IgE к пищевым аллергенам

Показатель	Результат	Норма	Единицы
Аллерген f2- молоко коровье, IgE	17.49	0-0.35	кЕдА/л

5.2. Содержание IgA-антител к тканевой трансглютаминазе в крови

IgA-антитела к тканевой трансглютаминазе в крови не обнаружены

2. Диагноз

Вопрос 3

Наиболее вероятный диагноз для данной ситуации

1. Атопический дерматит, осложненный вторичной пиодермией
2. Хроническая экзема, осложненная герпесвирусной инфекцией
3. Простой герпес (диссеминированная форма), остиофолликулит
4. **Атопический дерматит, осложненный герпетической экземой Капоши и вторичной пиодермией**

Правильный ответ:
4 - Атопический дерматит, осложненный герпетической экземой Капоши и вторичной пиодермией

ОБОСНОВАНИЕ

Критерии диагноза атопический дерматит:

Критерии герпетиформной экземы Капоши:

Критерии вторичной пиодермии:

Клинические данные: повышение температуры тела до 38.1^0С, появление диссеминированных пустулезных элементов

Клинические рекомендации Минздрава России. Простой герпес (ПГ) у взрослых, 2025 г. (1)

Атопический дерматит / С. В. Кошкин, М. Б. Дрождина. - Москва : ГЭОТАР-Медиа, 2020. - 112 с. (Серия "Библиотека врача-специалиста") - ISBN 978-5-9704-5793-1. (1)

Дерматовенерология. Национальное руководство. Краткое издание / под ред. Ю. С. Бутова, Ю. К. Скрипкина, О. Л. Иванова. - Москва : ГЭОТАР-Медиа, 2020. - 896 с. - 896 с. - ISBN 978-5-9704-5708-5 (1)

Клинические рекомендации Минздрава России. Атопический дерматит, 2024 г. (1) (2)

7. Диагноз

7.1. Атопический дерматит, осложненный герпетической экземой Капоши и вторичной пиодермией

Вопрос 4

К главным диагностическим критериям атопического дерматита относят

1. складки на задней поверхности шеи
2. красный дермографизм
3. начало заболевания во взрослом возрасте
4. **сезонность обострений**

Правильный ответ:
4 - сезонность обострений

ОБОСНОВАНИЕ

Согласно клиническим рекомендациям Дерматовенерология (2015 г.) к одному из главных диагностических критериев атопического дерматита относят сезонность обострений (ухудшение процесса в холодное время года и улучшение летом)

Клинические рекомендации Минздрава России. Атопический дерматит, 2024 г. (1)

3. Лечение

Вопрос 5

Дальнейшее обследование и лечение пациента должно проводиться в условиях _____ отделения

1. хирургического
2. **терапевтического**
3. амбулаторного
4. «дневного стационара»

Правильный ответ:
2 - терапевтического

ОБОСНОВАНИЕ

Согласно условиям задачи, у больной отмечается атопический дерматит средней степени тяжести (SCORAD=30), осложненный герпетической экземой Капоши и вторичной пиодермией, что требует лечения в стационарных условиях.

Клинические рекомендации Минздрава России. Атопический дерматит, 2024 г. (1)

Вопрос 6

В объеме системной терапии данной пациентке показано назначение

1. **седативных антигистаминных препаратов**
2. системных глюкокортикостероидов
3. циклоспорина
4. метотрексата

Правильный ответ:
1 - седативных антигистаминных препаратов

ОБОСНОВАНИЕ

У больной отмечается среднетяжелая степень рецидивирующего атопического дерматита (SCORAD=30, интенсивный зуд)

Клинические рекомендации Минздрава России. Атопический дерматит, 2024 г. (1)

Вопрос 7

Для патогенетической терапии данной формы дерматита необходимо назначение

1. преднизолона 60 мг/сут
2. цефуроксима 750 мг в/м
3. **ацикловира 1000 мг/сутки**
4. бензилпенициллина натриевой соли 2000000 ЕД/сут в/м

Правильный ответ:
3 - ацикловира 1000 мг/сутки

ОБОСНОВАНИЕ

У больной развилось осложнение – герпетическая экзема Капоши. Герпетическая экзема Капоши, или вариолиформный пустулез Юлиусберга – это осложнение хронических дерматозов, в данном случае атопического дерматита, спровоцированное вирусом простого герпеса.

Клинические рекомендации Минздрава России. Простой герпес (ПГ) у взрослых, 2025 г. (1) (2)

Вопрос 8

Дифференциальный диагноз необходимо проводить с

1. истинной акантолитической пузырчаткой
2. **рожистым воспалением**
3. герпетиформным дерматитом Дюринга
4. аллергическим контактным дерматитом

Правильный ответ:
2 - рожистым воспалением

ОБОСНОВАНИЕ

В отличие от ОГ рожа характеризуется более яркой гиперемией, большей отграниченностью отека от окружающей здоровой кожи, валикообразными, неровными краями.

КЛИНИЧЕСКИЕ РЕКОМЕНДАЦИИ. ПРОСТОЙ ГЕРПЕС У ВЗРОСЛЫХ, 2014 (1)

Вопрос 9

Топической терапией, которую необходимо назначить больной, является

1. **мазь Ацикловир, мази с антибиотиком**
2. ингибиторы кальциневрина, мазь Ацикловир
3. топические ГКС мази, мазь Ацикловир
4. эмоленты, мазь Ацикловир

Правильный ответ:
1 - мазь Ацикловир, мази с антибиотиком

ОБОСНОВАНИЕ

У больной наблюдаются клинические проявления герпесвирусной инфекции и пиодермии, что требует назначения мазей с антибиотиками и противовирусных топических препаратов.

Клинические рекомендации Минздрава России. Атопический дерматит, 2024 г. (1)

Вопрос 10

Применение топических глюкокортикостероидов противопоказано при

1. микробной экземе
2. системной склеродермии
3. **вирусных инфекциях кожи**
4. дискоидной красной волчанке

Правильный ответ:
3 - вирусных инфекциях кожи

ОБОСНОВАНИЕ

Поскольку топические глюкокортикостероиды обладают выраженным иммуносупрессивным действием, топические глюкокортикостероиды противопоказаны при лечении вирусных инфекций кожи.

Клинические рекомендации Минздрава России. Простой герпес (ПГ) у взрослых, 2016 г. (1)

4. Вариатив

Вопрос 11

Использование топических глюкокортикостероидов высокой активности в течение длительного времени при беременности может привести к

1. подавлению функции щитовидной железы
2. **внутриутробной задержке роста плода**
3. тератогенному эффекту
4. увеличению уровня андренокортикотропного гормона у плода

Правильный ответ:
2 - внутриутробной задержке роста плода

ОБОСНОВАНИЕ

Согласно клиническим рекомендациям по Дерматовенерологии (2015 г.) длительное применение топических глюкокортикостероидов может привести к внутриутробной задержке роста плода.

Клинические рекомендации Минздрава России. Простой герпес (ПГ) у взрослых, 2016 г. (1)

Вопрос 12

Пимекролимус можно назначать детям с возраста

1. двух лет
2. двух месяцев
3. **трех месяцев**
4. одного месяца

Правильный ответ:
3 - трех месяцев

ОБОСНОВАНИЕ

Согласно клиническим рекомендациям пимекролимус необходимо назначать с трех месяцев.

Клинические рекомендации Минздрава России. Атопический дерматит, 2024 г. (1)